

Ziet u links géén menu, klik dan [hier](#).



Drs. A.H. van Houten, 20 september 2006

BEHANDELING VAN PEMPHIGUS EN PEMFIGOÏD

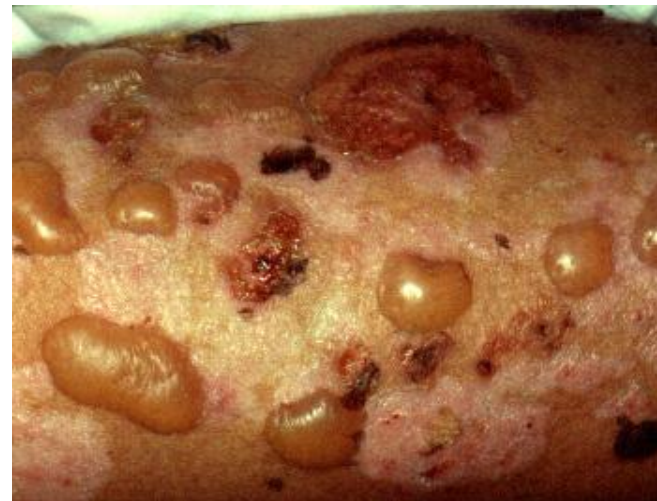Patiënt 1

Presentatie:

76-jarige man met jeuk, rode bultjes en blaren op armen en rug

Diagnose na biopten:

Bulleus Pemfigoïd (BP)



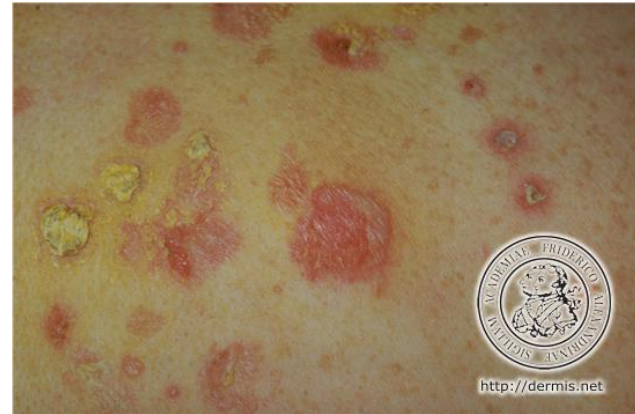
Behandeling en beloop patiënt 1:

1. Lokale behandeling met Dermovatezalf, had onvoldoende effect.
2. Een combinatie van Doxycycline en Nicotinamide had verdere uitbreiding van blaren tijdens de therapie tot gevolg.
3. Vervolgens Prednison, 80mg/dag, af te bouwen volgens schema van UMCG. Daarbij maagbescherming en botbescherming/calcium.
4. Een combinatie met immunosuppressivum Imuran, zodat Prednison afgebouwd kan worden.
5. Bij bloedcontrole bleek: verhoogde leverfunctie-waarden, waarop dosis Imuran gehalveerd werd.
6. Na de verlaging van de dosering Imuran verschenen nieuwe blaren.
7. Vervolgens werd aanvraag gedaan voor Mycofenolzuur, immunosuppressivum met maagbescherming. Dit gaat goed.
8. BP kan na een aantal jaren in remissie gaan.

Patiënt 2

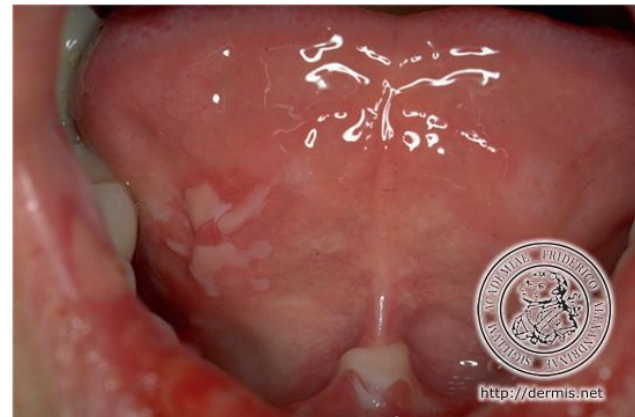Presentatie:

47-jarige man met erosies op lichaam, hoofd en in mond



Diagnose na biopten:

Pemphigus Vulgaris (PV)



Behandeling en beloop patiënt 2:

1. Lokale behandeling met Dermovatezalf en Fucidinzalf voor de huid en tetracycline 5%-oplossing voor de plekken in de mond.
2. Prednison 80mg/dag wordt gestart, in combinatie met Imuran, 2x daags 18mg: de huid werd rustiger.
3. De patiënt ontwikkelde spierklachten met trillingen van de handen, striae, toegenomen vetafzetting op romp en nek en verhoogde bloedsuikerwaarde als gevolg van de Prednison.
4. Bij de daaropvolgende opvlamming was het niet wenselijk om Prednison te verhogen.
5. Gestart met Rituximab infuustherapie op dagbehandelingscentrum. Bij eerste infusie traden benauwdheid en bloeddruk daling op. Goede respons qua titer en huid.
Alternatieven voor Rituximab: HIVIG, plasmaferese

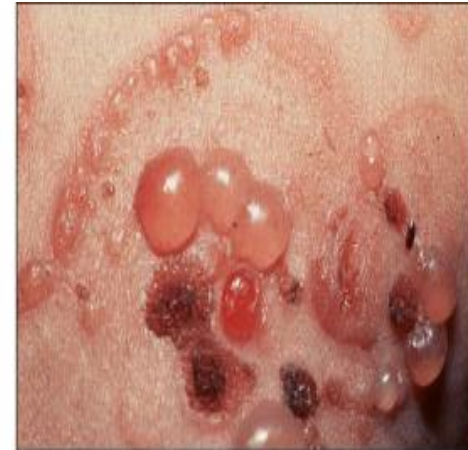Patiënt 3

Presentatie:

62-jarige vrouw met op de borst en romp cirkelvormige gegroepeerde blaasjes, blaren en boogvormige plakken op de armen.

Diagnose na biopten:

Lineaire IgA-dermatose (LAD)



© 2003 Elsevier - Bologna, Jorizzo and Rapini: Dermatology - www.dermtext.com

Behandeling en beloop patiënt 3:

1. De behandeling overlapt ten dele met die van andere blaarziekten.
2. Daarnaast medicijnen aangewend, specifiek voor blaarziekten waarbij IgA-antistoffen een rol spelen, zoals Dapson. Bloedcontroles zijn noodzakelijk om onder andere bloedarmoede uit te sluiten. Dit had snel, dat wil zeggen tussen 48 en 72 uur, resultaat.

Ziet u links géén menu, klik dan [hier](#).